

DIU d'Homéopathie - Université Paris XIII
UFR SMBR -Faculté de médecine de Bobigny
Responsable universitaire Pr L ZELEK
Responsable de l'enseignement Dr. J.L ALLIER

**ACCIDENT VASCULAIRE CEREBRAL ET
HOMEOPATHIE**

Mémoire de fin d'études présenté par

Docteur Caroline ZEILER

Médecin Anesthésie

Promotion 2011-2013

Remerciements

Qu'il me soit permis de remercier ici l'ensemble de mes enseignants qui ont su éveiller mon esprit à la beauté de l'homéopathie et au Docteur Samuel Hahnemann ayant rendu tout cela possible.

Aude sapere !

Horace

Sommaire

I Introduction: l'accident vasculaire cérébral

A. Rappel des données épidémiologiques et cliniques

B. Intérêt de l'homéopathie dans la prise en charge des accidents vasculaires
cérébraux

II Attitude pratique du médecin homéopathe

A. Rappel des recommandations de bonnes pratiques établies par la Haute Autorité
de Santé en 2009

B. Intervention du médecin homéopathe

1. A la phase aigue

a) les différents types de répertorisation

b) les remèdes les plus fréquemment employés

2. A la phase chronique

a) anamnèse, examen clinique et répertorisation

b) remèdes et rubriques

III Les remèdes les plus courants

IV Exemples de cas cliniques

V Hypothèses physiopathologiques

Conclusion

Références bibliographiques

I Introduction

L'utilisation de l'homéopathie dans les accidents vasculaires cérébraux (AVC) a été décrite il y a plus de 150 ans par un des pionniers de l'homéopathie, le Dr. Josef Attomyr (1807 – 1856). Ses travaux furent publiés en 1847 dans les "nouvelles archives de l'art de soigner par homéopathie" ("Neues Archiv für die homöopathische Heilkunst" 3è tome, 2è cahier, p. 43-107) dont les éditeurs étaient les Drs. Ernst Stapf et Gustav Wilhelm Gross, citées par les Dr. Michael Teut et Johannes Wilkens dans leur ouvrage intitulé "Homöopathische Schlaganfalltherapie" (dont la traduction en français est "traitement homéopathique des accidents vasculaires cérébraux) (1). Attomyr distinguait huit types d'apoplexie, sur la description desquels il prescrivait le remède le plus indiqué.

Afin de pouvoir faire le point sur la question, je me base donc grandement sur l'ouvrage cité ci-dessus des Drs. Teut et Wilkens, m'ayant permis de mener à bien ce travail et dont j'ai traduit personnellement tous les passages cités, le document de cours du Collège des Enseignants en Neurologie (2) ainsi que le travail effectué par le Dr. Gérard Delahaye dans le cadre de l'enseignement du Diplôme Interuniversitaire d'Homéopathie et présenté en juin 2004. (3)

1. Rappel des données épidémiologiques

Dans les pays occidentaux, l'accident vasculaire cérébral représente la première cause de handicap acquis de l'adulte, la deuxième cause de démence après la maladie d'Alzheimer, et la troisième cause de mortalité.

En France, l'incidence annuelle est de 1,6 à 2,4 accidents vasculaires cérébraux pour 1000 personnes tous âges confondus: cela représente entre 100 000 et 145 000 accidents vasculaires cérébraux par an. 15-20 % des patients décèdent au cours du premier mois. 78 % des patients survivent avec des séquelles.

L'âge moyen de l'AVC est de 71,4 ans chez l'homme et 76,5 ans chez la femme. Cependant, 25 % des sujets atteints d'accident vasculaire cérébral ont moins de 65 ans. (4)

2. Physiopathologie

L'accident vasculaire cérébral est caractérisé par la survenue brutale d'un déficit neurologique focal. Il survient quand il y a interruption complète ou partielle d'apport d'oxygène ou de glucose au cerveau. Les accidents vasculaires d'origine ischémique constituent 80 % des accidents vasculaires cérébraux, ceux d'origine hémorragique environ 20 %, le reste étant dû à des thrombophlébites du réseau veineux (rares). (2)

Pour des raisons d'homogénéité, j'ai pris le parti de n'étudier que les accidents vasculaires ischémiques, mais le même type de raisonnement homéopathique peut être appliqué pour les accidents vasculaires hémorragiques ou les thrombophlébites.

3. Principaux signes cliniques

Un examen neurologique complet permet de déterminer le niveau de l'atteinte. (2)

Circulation antérieure	Artère ophtalmique	Cécité monoculaire
	Artère cérébrale antérieure	Déficit moteur à prédominance crurale Syndrome frontal
	Artère cérébrale moyenne superficielle	Déficit moteur à prédominance brachio-faciale Aphasie Héminégligence
	Artère cérébrale moyenne profonde	Hémiplégie proportionnelle
Circulation postérieure	Artère cérébrale postérieure	Hémianopsie latérale homonyme Hémianesthésie
	Territoire vertébro-basilaire	Syndrome de Wallenberg Syndrome cérébelleux Infactus médullaire cervical

Tableau 1: grands tableaux neurologiques en fonction du territoire vasculaire cérébral atteint

Nous y reviendrons plus amplement quand nous aborderons la répertorisation des symptômes des accidents vasculaires cérébraux en fonction du territoire atteint.

4. Les facteurs de risque

Il existe de nombreux facteurs de risque d'accident vasculaire cérébral en dehors de l'âge, tels que l'hypertension artérielle, le tabagisme, le diabète, une hypercholestérolémie, une obésité, la sédentarité, une insuffisance cardiaque, une fibrillation auriculaire, un infarctus du myocarde, une sténose de la carotide, une migraine avec des auras ainsi que la contraception oestro-progestative (2).

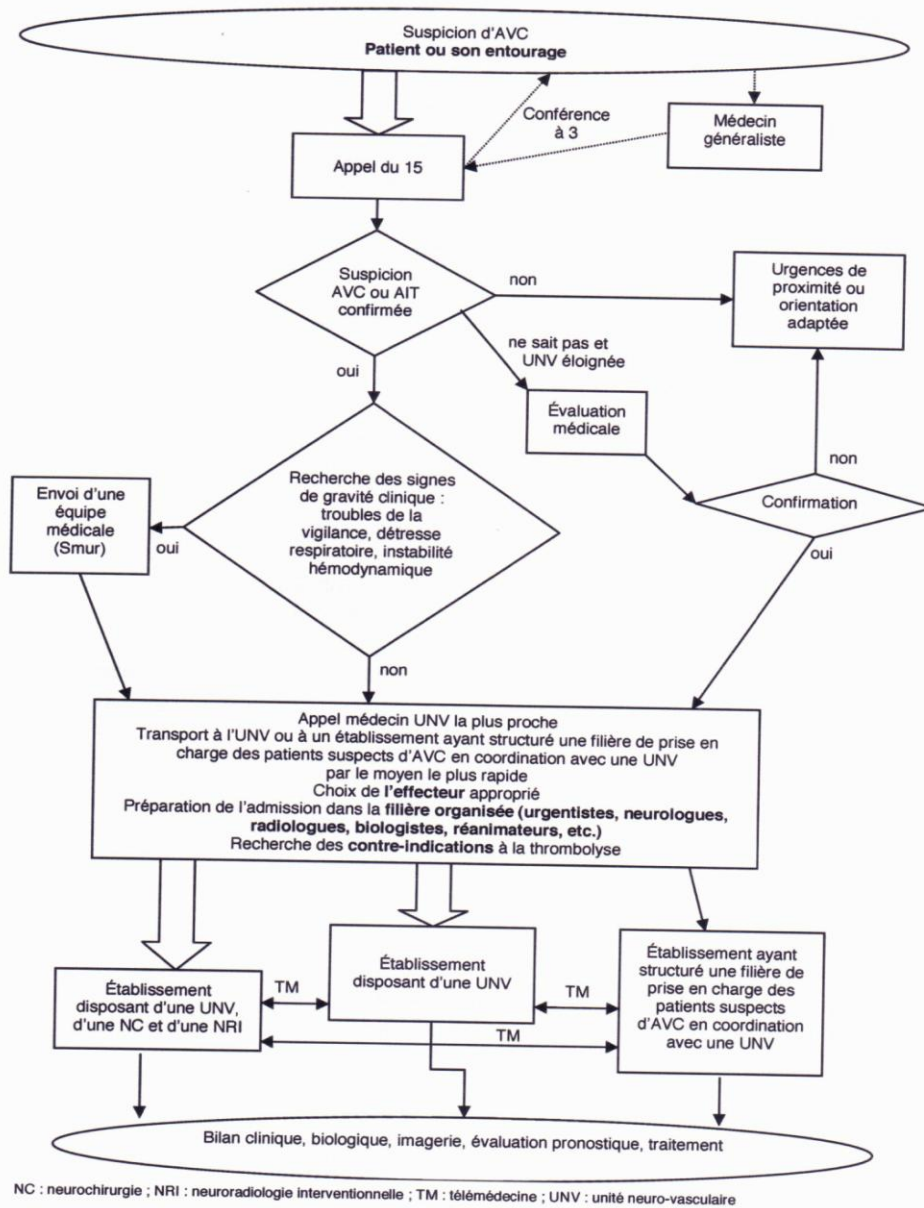
II Attitude pratique du médecin homéopathe devant un accident vasculaire cérébral

L'accident vasculaire cérébral est une urgence médicale et convient donc d'être pris en charge en tant que telle. La Haute Autorité de Santé a édité des recommandations sur la prise en charge de l'accident vasculaire cérébral en 2009. (4)

1. Recommandations de la Haute Autorité de Santé sur la prise en charge précoce de l'accident vasculaire aigu

Ces recommandations peuvent être résumées à l'aide de l'organigramme ci-dessous et visent à généraliser l'emploi d'une filière de soins qui s'est mise en place de façon progressive au cours des dernières années, l'unité neurovasculaire.

Annexe 1. Algorithme de prise en charge précoce des patients ayant un AVC



(fig. 1: algorithme de prise en charge précoce des patients ayant un AVC figurant dans un document édité par la Haute Autorité de Santé en mai 2009 et intitulé "Accident vasculaire cérébral: prise en charge précoce)

2. Intervention du médecin homéopathe à la phase aigue

a) arguments pour une approche homéopathique en plus du traitement médical allopathique

Pour le praticien appelé au chevet d'un patient venant de faire un accident vasculaire cérébral, il convient d'abord de respecter les bonnes pratiques rappelées dans les recommandations de la Haute Autorité de Santé, d'appeler le SAMU et d'engager des mesures de réanimation avant l'arrivée de celui-ci si besoin est.

Une fois ces mesures effectuées et en attendant l'arrivée du SAMU, il est possible d'administrer un remède homéopathique dans l'espoir de voir diminuer la sévérité du déficit neurologique et de raccourcir la durée d'évolution.

Cette approche est basée sur plusieurs arguments:

1) avant l'apparition des mesures de réanimation moderne, l'homéopathie constituait un des traitements de l'accident vasculaire cérébral, appelé autrefois apoplexie. En témoignent les nombreuses rubriques d'auteurs homéopathiques reconnus, parmi lesquels Samuel Hahnemann, James Tyler Kent, Clemens von Boenninghausen et Cyrus Maxwell Boger. Ce sont des rubriques qui ont donc plus de cent ans d'existence. Par ailleurs, certains remèdes figurent au troisième degré, ce qui témoigne de la fréquence des manifestations et/ou de la vérification clinique. Par exemple, *Aconitum* figure au troisième degré dans la rubrique "EXTREMITES – paralysie". On peut donc dire que l'emploi d'*Aconitum* dans certains tableaux d'accidents vasculaires est justifié de façon empirique.

Des cas cliniques présentés dans le chapitre IV de ce mémoire viennent rappeler qu'il est possible, de nos jours, d'associer une prise en charge allopathique à une prise homéopathique et ce, dans différents cadres.

2) les recommandations de la Haute Autorité de Santé correspondent à une situation idéale que l'on voudrait atteindre, mais malheureusement pas à une situation déjà atteinte. Quand on considère la cartographie des Unités Neuro-Vasculaires déjà en place en France, on constate que certaines régions en sont bien pourvues, alors que d'autres régions sont moins bien desservies, comme le montre la carte ci-dessous:

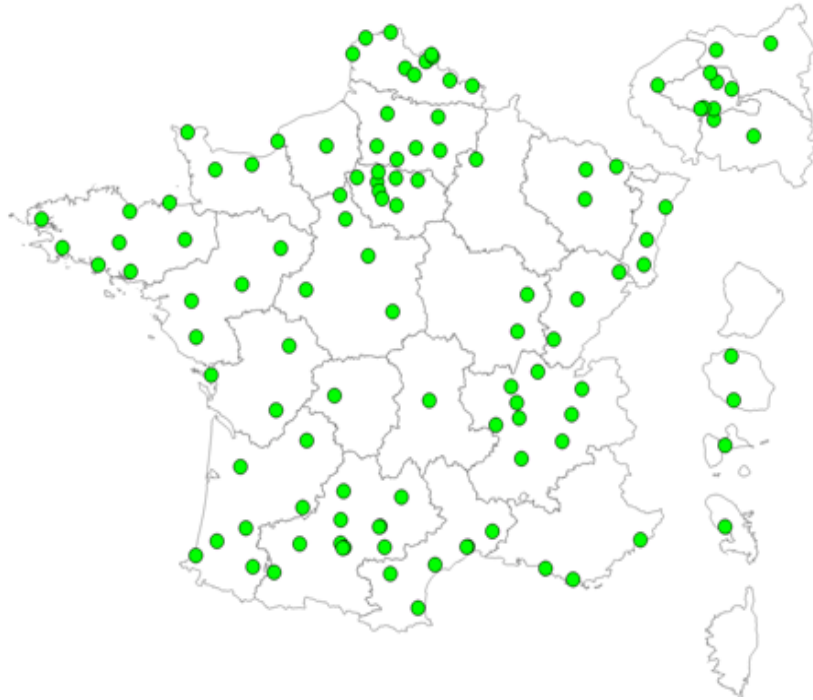


Fig. 2 : cartographie des Unités neurovasculaires (octobre 2012) (5)

Il peut donc s'avérer d'autant plus intéressant pour les malades issus de régions à faible densité d'Unités Neuro-Vasculaire de bénéficier de l'apport de l'homéopathie à la phase aigue.

3) la thrombolyse intraveineuse bénéficie d'une recommandation de grade A dans les recommandations de bonnes pratiques de la Haute Autorité de Santé. (4) Cependant, en plus des contre-indications citées plus haut, de nombreux obstacles existent freinant son application: en effet, l'AMM européenne actuelle ne permet de traiter les patients que dans un délai maximum de trois heures entre la survenue des premiers symptômes et l'administration du traitement. Il peut donc là aussi être intéressant pour les patients présentant, soit une contre-indication à la mise en place de la thrombolyse, soit si la possibilité de thrombolyse intervient trop tardivement, d'être en mesure de bénéficier d'un traitement supplémentaire par rapport à l'allopathie. Ceci est bien mis en évidence par le premier cas clinique (chapître IV de ce mémoire).

b) répertorisation

Sur le plan de la classification des maladies selon Hahnemann, l'accident vasculaire cérébral représente un faux-aigu qui vient émailler le parcours d'une vie, comme en attestent les nombreux facteurs de risque cités ci-dessus.

Cependant, vu l'urgence, il n'est généralement pas possible de procéder à une répertorisation complète selon l'approche de Kent. Les informations nécessaires à la prescription d'un remède seront en général basées sur l'anamnèse d'un tiers en cas d'aphasie ou de troubles de la conscience et d'un examen neurologique aussi détaillé que possible.

Différents types d'approche peuvent donc être pratiqués selon l'expérience du praticien:

1) faire le diagnostic clinique d'accident vasculaire et considérer dans l'urgence que le remède indiqué se trouvera, selon toute vraisemblance, dans la liste des remèdes figurant dans la rubrique "apoplexie", telle qu'elle figure par exemple dans l'édition 8.1 du répertoire Synthesis p. 1908 de Frederik Schroyens (6)

Cette rubrique compte 118 remèdes, mais seulement 10 remèdes au troisième degré.

Ces remèdes sont, par ordre alphabétique: *Aconit*, *Anacardium*, *Belladonna*, *Bryonia*, *Cocculus*, *Gelsemium*, *Glonoinum*, *Ipeca*, *Lachesis*, *Opium*.

2) faire une répertorisation succincte à l'aide des rubriques figurant dans l'ouvrage de Léon Vannier (7)

En effet, parmi les symptômes d'appel devant faire penser à un accident vasculaire cérébral figurent

- un déficit moteur tel qu'une hémiplégie
- un trouble sensitif, concernant le plus souvent un hémicorps comme une hypoesthésie ou des paresthésies
- une difficulté pour parler ou comprendre
- un trouble visuel mono-ou bioculaire
- de la confusion
- des troubles de la marche ou de l'équilibre, un manque de coordination

Or, le répertoire clinique de Vannier figurant à la fin de son ouvrage pp. 533 et suivantes donne quelques rubriques intéressantes si l'on veut affiner le choix du remède.

Elles concernent aussi bien les rubriques de symptômes observables propres au déficit neurologique (exemple: hémiplégie), que des signes d'accompagnement (exemple: vomissements), voire même des rubriques pouvant être considérées comme autant d'étiologies possibles (exemple: artériosclérose).

Voici une liste de rubriques, classées par ordre alphabétique, figurant dans l'ouvrage de Léon Vannier (7):

- apoplexie (8 remèdes au total)
- artériosclérose
- Cheyne-Stokes (respiration de)
- coma
- congestion cérébrale
- convulsions
- cyanose
- dyspnée
- épilepsie
- hémiplégie
- HTA
- migraine ophtalmique
- obésité
- palpitations
- paralysie
- tachycardie
- vertiges
- vomissements

Voici la liste des remèdes figurant à la rubrique apoplexie du répertoire clinique de Vannier: au 2^e degré figurent *Arnica* et *Glonoinum*; au 1^{er} degré figurent *Asterias rubens*, *Belladonna*, *Chenopodium*, *Laurocerasus*, *Opium* et *Veratrum viride*.

3) la liste suivante des remèdes les plus importants dans le traitement des accidents cérébraux a été établie par les Docteurs Michael Teut et Johannes Wilhelm, basée sur leur expérience personnelle (1).

En effet, un grand nombre d'accidents vasculaires peut être traité, à la phase aigue, par un nombre relativement restreint de remèdes homéopathiques, dont la liste figure ci-dessous.

Par la suite, cependant, chaque cas devenant de plus en plus complexe, il faudra faire une répertorisation plus individualisée (en conformité avec le § 153 de l'Organon) .

Liste des remèdes les plus couramment employés en phase aigue:

- *Aconitum napellus*
- *Belladonna*
- *Arnica montana*
- *Opium*
- *Lachesis*
- *Crotalus horridus*
- *Naja tripudians*
- *Hyoscyamus*
- *Stramonium*
- *Tabacum*
- *Cuprum*
- *Conium maculatum*
- *Nux vomica*
- *Aurum metallicum*
- *Gelsemium*
- *Ledum*
- *Vipera berus*
- *Arsenicum album*

3. Intervention du médecin homéopathe à la phase chronique

a) anamnèse, examen clinique et répertorisation

On dispose à présent de plus de temps pour le recueil des informations. On peut procéder à une anamnèse et un examen clinique comme pour n'importe quelle autre pathologie, ou s'inspirer du canevas suivant (1)

1- symptômes neurologiques d'après le mécanisme étiopathologique (saignement, ischémie, artériosclérose, embol), la région affectée par le déficit neurologique, les sensations, les modalités, les signes d'accompagnement et les signes psychiques.

2- les autres informations renseignent sur des causes possibles (par exemple suite de colère), les circonstances d'accompagnement et les maladies préexistantes.

3- on y ajoutera des informations de type général comme la régulation thermique, la transpiration, le sommeil, la soif et l'appétit, la sensibilité aux bruits, aux odeurs et au toucher.

A cet égard, la finesse de l'examen neurologique telle qu'il est détaillé par exemple dans le compte-rendu d'hospitalisation constitue une véritable mine de renseignements précieux pouvant être utilisée pour la répertorisation. C'est ce que met en évidence le travail du Docteur Gérard Delahaye (3). En reprenant la séméiologie de l'accident vasculaire cérébral en fonction du vaisseau thrombosé (tableau 1), on peut distinguer plusieurs grands tableaux cliniques comme en témoignent les exemples ci-dessous :

Par exemple, l'atteinte de l'artère cérébrale antérieure donne un déficit moteur à prédominance crurale, une apraxie idéomotrice de la main ainsi qu'un syndrome frontal (2) et voici un exemple de rubriques que l'on peut employer pour décrire ce tableau clinique (8):

- une paralysie unilatérale

GÉNÉRAUX - PARALYSIE - unilatéralement

- une maladresse de la main

EXTRÉMITÉS - MALADRESSE - Mains

- un syndrome frontal

Un syndrome frontal, ce peut être (9):

- un ralentissement psychomoteur, un manque d'initiative

PSYCHISME - VOLONTÉ - perte de volonté

- une excitation psychomotrice, une jovialité excessive alternant avec de l'indifférence

PSYCHISME - INDIFFÉRENCE - alternant avec - gaieté

- une négligence vestimentaire, un aspect sale

PSYCHISME - INDIFFÉRENCE - apparence personnelle; à son

PSYCHISME - SALE

Ceci sera d'autant plus remarquable qu'il s'agira d'un changement par rapport à l'apparence habituelle du patient

- un comportement d'urination, une perte du sens de la pudeur

PSYCHISME - SALE - urinant et déféquant - partout

PSYCHISME - IMPUDEUR, indécence - exhibition - personne; de sa

- un grasping

PSYCHISME - GESTES; fait des - mains; mouvements involontaires des - attraper;

pour (lance ses mains à la volée)

- des troubles du langage marqués par un manque de fluidité du mot

PSYCHISME - RÉPONDRE; tendance à - aversion à répondre

PSYCHISME - RÉPONDRE; tendance à - difficulté; avec

PSYCHISME - RÉPONDRE; tendance à - monosyllabes; par

- une distractibilité extrême

PSYCHISME - DISTRAIT

- des troubles de la mémoire

PSYCHISME - MÉMOIRE - faiblesse de mémoire - faits; pour des - récents

PSYCHISME - MÉMOIRE - faiblesse de mémoire - dire; pour ce qu'il va

PSYCHISME - MÉMOIRE - faiblesse de mémoire - dit; pour ce qu'il a

PSYCHISME - MÉMOIRE - faiblesse de mémoire - dit; pour ce qu'il a - juste de dire;

pour ce qu'il vient

PSYCHISME - MÉMOIRE - faiblesse de mémoire - entendu; pour ce qu'il a

PSYCHISME - MÉMOIRE - faiblesse de mémoire - entendu; pour ce qu'il a - juste

d'entendre; pour ce qu'il vient

PSYCHISME - MÉMOIRE - faiblesse de mémoire - faire; pour ce qu'il allait

PSYCHISME - MÉMOIRE - faiblesse de mémoire - faire; pour ce qu'il vient de

PSYCHISME - MÉMOIRE - faiblesse de mémoire - faits; pour des - passés

Par exemple, ne pouvant se rappeler des circonstances de son hospitalisation, le malade peut avoir des illusions (terme employé dans le répertoire) résultant de ses confabulations (terme neurologique)

PSYCHISME - ILLUSIONS - étrange - environnement semble étrange; tout son

PSYCHISME - ILLUSIONS - abandonné; d'être

Un tableau d'AVC sylvien total peut aussi être décrit de manière très précise grâce aux rubriques figurant dans le répertoire : hémiplégie avec anesthésie massive, aphasie globale en cas d'atteinte de l'hémisphère majeur, présence fréquente de troubles de la conscience avec déviation conjuguée de la tête et des yeux (2)

Voici les correspondances répertoriales (3)

GÉNÉRAUX - PARALYSIE - unilatéralement

BOUCHE - ÉLOCUTION, phonation - aphasie

TÊTE - MOUVEMENTS de la tête - côté; sur le

OEIL - TOURNÉS, déviés

GÉNÉRAUX - PARALYSIE - unilatéralement - engourdissement - Paralysé; avec engourdissement du côté

et voici la grille de répertorisation

	caust.	apls	bell.	cupr.	ars.	lach.	nux-v.	zinc.	ci.
1	2	3	4	5	6	7	8	9	
5	4	4	4	4	4	4	4	4	3
9	7	7	7	6	6	5	4	6	

1. Clipboard 1

▶ 1. GÉNÉRAUX - PARALYSIE - unilatéralement	(132) 1	3	2	2	3	2	2	1	1	3
▶ 2. BOUCHE - ÉLOCUTION, phonation - aphasie	(92) 1	2	2	3	1	2	2	2	1	2
▶ 3. TÊTE - MOUVEMENTS de la tête - côté; sur le	(27) 1	1	1	1	1	1	1	1	1	
▶ 4. OEIL - TOURNÉS, déviés	(69) 1	1		1	2	1	1	1	1	1
▶ 5. GÉNÉRAUX - PARALYSIE - unilatéralement - engourdissement -...	(6) 1	2	2							

Un tableau d'AVC cérébral postérieur avec atteinte du territoire superficiel donnera les symptômes suivants (2)

- une hémianopsie latérale homonyme souvent isolée

- une alexie / agnosie visuelle en cas d'atteinte de l'hémisphère majeur

ou des troubles de la représentation spatiale et une prosopagnosie en cas d'atteinte de l'hémisphère mineur

Voici les rubriques pouvant décrire ces symptômes (3)

- hémianopsie latérale homonyme

VUE - HÉMIOPIE, hémianopsie

- alexie

PSYCHISME - LIRE - difficulté à lire

PSYCHISME - LIRE - incapacité de lire

- prosopagnosie

PSYCHISME - RECONNAÎT - ne reconnaît pas - parents proches; ses

PSYCHISME - RECONNAÎT - ne reconnaît pas - personne; ne reconnaît

PSYCHISME - ILLUSIONS - étrangers - amis semblent être des étrangers; ses

Un tableau d'AVC postérieur avec atteinte du territoire superficiel profond donnera un syndrome thalamique avec des troubles sensitifs à tous les modes de l'hémicorps controlatéral et parfois, des douleurs intenses (jusqu'à l'hyperpathie) d'apparition secondaire (10). Voici les correspondances répertoriales :

- douleurs à type de brûlures

GÉNÉRAUX - DOULEUR - brûlure; comme après une

GÉNÉRAUX - DOULEUR - froides; dans des parties - brûlante; douleur

GÉNÉRAUX - DOULEUR - insupportable - brûlante

GÉNÉRAUX - DOULEUR - Extérieurement - brûlante; douleur

- hyperpathie

GÉNÉRAUX - DOULEUR - erratique

b) remèdes et rubriques

Pour illustrer l'utilisation d'un remède homéopathique dans le cadre du traitement d'un accident vasculaire à la phase chronique et des rubriques que l'on peut employer, j'ai effectué une extraction de rubriques pour *Aconitum napellus* à partir du logiciel d'homéopathie Radar Opus pour Mac version 1.35 utilisant le répertoire Synthesis Treasure Edition 2009 de Frederik Schroyen (8).

En effet, *Aconit* est un remède important pour l'accident vasculaire à la phase aiguë, caractérisé par son début brutal et accompagné d'anxiété et d'agitation: la peur de la mort est visible dans les yeux du malade. L'accident vasculaire cérébral est en général de survenue nocturne et se manifeste par une sensation de vertige, des palpitations. Le patient ressent des paresthésies à type de fourmillements, des dysesthésies à type de brûlure ou une hypoesthésie. Sa peau est sèche et chaude, ses carotides sont pulsatiles. L'interrogatoire retrouve parfois une notion d'exposition au froid ou une très grande contrariété.

Les tableaux suivants montrent que dans le cadre d'un accident vasculaire, il existe un grand nombre de rubriques ne comportant qu'un petit nombre de remèdes établies par des auteurs dignes de confiance et parmi lesquelles *Aconit* figure au 2^e ou 3^e degré.

Dans le chapitre PSYCHISME

Intitulé de la rubrique	Aconit présent au degré	Nombre de remèdes présents dans la rubrique	Auteur
COMA	2	155	Boger C.M.
COMA avec pupilles insensibles à la lumière	1	2	Boger C.M.
DÉMENCE	2	117	Sous-rubrique
DEMENCE chez les épileptiques	1	12	Boericke O.
DEMENCE chez les parétiques	2	20	Boericke O.
GESTES fait des gestes involontaires pour tripoter les draps	1	44	Kent J.T.
INCONSCIENCE dans l'apoplexie cérébrale	2	16	Hering C.
INCONSCIENCE	3	354	Allen T.
INDIFFERENCE à tout	2	116	Kent J.T.
MEMOIRE perte de mémoire	1	108	Boericke O.
MORT agonie avant la mort	3	16	Boger C.M.

Intitulé de la rubrique	Aconit présent au degré	Nombre de remèdes présents dans la rubrique	Auteur
PAROLE inintelligible parle de manière	1	29	Allen T.
PEUR de l'apoplexie	2	43	Vithoulkas G.
PEUR de la mort pendant des symptômes cardiaques	3	14	Kent J.T.
REPONDRE lentement (tendance à)	1	42	Stauffer K.
REPONDRE par monosyllabes (tendance à)	1	30	Clarke J.
SENS disparition, perte de l'usage des sens avec troubles de la tête	2	12	Boger C.M.
SYMPTOMES mentaux accompagnés de symptômes physiques	3	94	Boger C.M.

Dans le chapitre VERTIGES

Intitulé de la rubrique	Aconit présent au degré	Nombre de remèdes présents dans la rubrique	Auteur
VERTIGE	3	618	Allen T.
VERTIGE accompagné de titubation	1	83	Allen T.
VERTIGE accompagné de perte de vision	3	57	von Boenninghausen C. M.
VERTIGE accompagné de vomissement	2	62	von Boenninghausen C.M.
VERTIGE avec tendance à tomber	2	203	von Boenninghausen C.M.

Dans le chapitre TETE

Intitulé de la rubrique	Aconit présent au degré	Nombre de remèdes présents dans la rubrique	Auteur
AOPLEXIE	1	39	Phatak S.R.
CEREBRALE hémorragie cérébrale	3	68	Hering C.
CERVEAU troubles profondément dans le cerveau	3	49	Boger C. M.
HYDROCEPHALIE	1	85	von Boenninghausen C. M.

Dans le chapitre ŒIL

Intitulé de la rubrique	Aconit présent au degré	Nombre de remèdes présents dans la rubrique	Auteur
FIXE regard	2	154	Allen T.
MOUVEMENT des yeux – roulement vers le haut	2	18	Kent J.T.
OUVERTES paupières	1	63	Boger C.M.
PARALYSIE globes oculaires muscles	2	43	Moffat J.
PARALYSIES paupières	2	90	Boger C.M.
PARALYSIE paupières supérieures	2	71	Moffat J.
PUPILLES insensibilité à la lumière	1	81	Boger C.M.
VUE perte de vision	3	234	von Boenninghausen C. M.

Dans le chapitre VISAGE

Intitulé de la rubrique	Aconit présent au degré	Nombre de remèdes présents dans la rubrique	Auteur
EXPRESSION bête	1	11	Allen T.
PARALYSIE unilatéralement	1	19	Morrison R.
TROUBLES de la face unilatéralement	2	19	Boger C.M.
TROUBLES de la face côté droit	1	108	von Boenninghausen C. L
TROUBLES de la face côté gauche	1	114	von Boenninghausen C. L
TROUBLES de la face joues	1	90	von Boenninghausen C. M
TROUBLES de la face lèvres	1	99	von Boenninghausen C. M.

Dans le chapitre BOUCHE

Intitulé de la rubrique	Aconit présent au degré	Nombre de remèdes présents dans la rubrique	Auteur
ELOCUTION phonation aphasie	1	92	Allen T.
ELOCUTION phonation difficile	1	166	Allen T.
ELOCUTION phonation difficile suite de paralysie	1	22	Boger C.M.
ELOCUTION phonation inintelligible	1	28	Allen T.

Intitulé de la rubrique	Aconit présent au degré	Nombre de remèdes présents dans la rubrique	Auteur
ENGOURDISSEMENT	2	93	Boger C.M.
LANGUE accumulation de mucosités sur la langue	2	90	von Boenninghausen C. L
LANGUE paralysie	2	87	von Bonninghausen C. L.

Dans le chapitre GORGE

Intitulé de la rubrique	Aconit présent au degré	Nombre de remèdes présents dans la rubrique	Auteur
ANESTHESIE	2	10	Kent J.T.
AVALER difficultés	2	287	Allen T.
AVALER impossibilité	1	107	Allen T.
ENGOURDISSEMENT	1	18	Boger C.M.
ETOUFFEMENT	2	250	von Boenninghausen C.L.
ETOUFFEMENT avaler aggravé	1	43	Kent J.T.
ETOUFFEMENT boire aggravé	1	25	Hahnemann S. *
ETOUFFEMENT manger aggravé	1	20	Hahnemann S. *
PARALYSIE	1	63	von Boenninghausen C.L.

*rubrique vérifiée par Künzli

Dans le chapitre ESTOMAC

Intitulé de la rubrique	Aconit présent au degré	Nombre de remèdes présents dans la rubrique	Auteur
HOQUET	1	259	Allen T.
NAUSEES	2	717	von Boenninghausen C.M.
VOMISSEMENTS soudains	1	36	Boger C.M.

Dans le chapitre ABDOMEN

Intitulé de la rubrique	Aconit présent au degré	Nombre de remèdes présents dans la rubrique	Auteur
DISTENSION ballonnements	2	407	Allen T.
FLATULENCE gaz incarcerated	1	141	von Boenninghausen C.M.
VOMISSEMENTS soudains	1	36	Boger C.M.

Dans le chapitre RECTUM

Intitulé de la rubrique	Aconit présent au degré	Nombre de remèdes présents dans la rubrique	Auteur
CONSTIPATION avec exonération incomplète	1	122	Boger C.M.
INVOLONTAIRE selle	1	162	Allen T.
PARALYSIE	1	77	Kent J.T.

Dans le chapitre VESSIE

Intitulé de la rubrique	Aconit présent au degré	Nombre de remèdes présents dans la rubrique	Auteur
MICTION involontaire	2	308	Allen T.
PARALYSIE	1	80	Allen T.
RETENTION d'URINE	2	192	von Boenninghausen C.M.

Dans le chapitre LARYNX et TRACHEE

Intitulé de la rubrique	Aconit présent au degré	Nombre de remèdes présents dans la rubrique	Auteur
ENGOURDISSEMENT de la trachée	1	1	Allen T.
TROUBLES du larynx accompagnés de troubles de la bouche	3	11	Boger C.M.
MUCOSITES dans les voies aériennes	1	96	Kent J.T.
NOURRITURE passage de nourriture dans le larynx	1	25	Allen T.
PARALYSIE des cordes vocales	1	39	von Boenninghausen C.L.
RALES bruits de râles dans le larynx	1	46	Boger
RALES bruits de râles dans la trachée	1	47	Boger
TROUBLES de la trachée	3	110	von Boenninghausen C.M.
TROUBLES du larynx et de la trachée	3	117	von Boenninghausen C.M.

Dans le chapitre RESPIRATION

Intitulé de la rubrique	Aconit présent au degré	Nombre de remèdes présents dans la rubrique	Auteur
ASPHYXIE	1	35	Sous-rubrique
DYSPNEE	2	520	von Boenninghausen C.L.
GASPING	2	83	Allen T.
GENE restriction ou obstruction ventilatoire	1	183	Kent
HYPERVENTILATION	3	18	Vithoukask G.
ININTERROMPUE	1	20	von Boenninghausen C.L.
IRREGULIERE	1	94	von Boenninghausen C.L.
LENTE	2	127	Allen T.
LENTE aggravée pendant le sommeil	1	3	Allen T.
RALES	2	206	von Boenninghausen C.M.
RONFLANTE	1	98	Kent J.T.
STERTOREUSE	1	104	Allen T.

Dans le chapitre POITRINE

Intitulé de la rubrique	Aconit présent au degré	Nombre de remèdes présents dans la rubrique	Auteur
troubles CARDIAQUES	3	283	von Boenninghausen C.M.
troubles CARDIAQUES accompagnés d'engourdissement de la main gauche	1	3	Morrison R.
troubles CARDIAQUES accompagnés d'engourdissement des membres supérieurs	3	15	Kent J.T.*
troubles CARDIAQUES accompagnés de faiblesse du membre supérieur gauche	1	2	Morrison R.
PALPITATIONS cardiaques	3	516	Allen T.

* vérifié par Künzli

Dans le chapitre EXTREMITES

Intitulé de la rubrique	Aconit présent au degré	Nombre de remèdes présents dans la rubrique	Auteur
CONVULSIONS	2	160	Allen T.
ENGOURDISSEMENT	2	431	Allen T.
ENGOURDISSEMENT des avant-bras	3	74	Allen T.
ENGOURDISSEMENT de l'avant-bras gauche	3	10	Allen T.
ENGOURDISSEMENT des doigts	2	202	Allen T.

Intitulé de la rubrique	Aconit présent au degré	Nombre de remèdes présents dans la rubrique	Auteur
ENGOURDISSEMENT des jambes	2	166	Allen T.
ENGOURDISSEMENT des membres supérieurs	3	211	Allen T.
FAIBLESSE des avant-bras	1	46	Boger C.M.
FAIBLESSE des jambes	1	246	Allen T.
FAIBLESSE des membres inférieurs	1	237	Allen T.
FOURMILLEMENTS des membres inférieurs	1	64	von Boenninghausen C.L.
FOURMILLEMENTS des mains	3	69	Kent J.T.
FOURMILLEMENTS des membres supérieurs	3	55	von Boenninghausen C.L.
INSENSIBILITE mains	1	4	Vithoulkas
INSENSIBILITE membres supérieurs	1	34	von Boenninghausen C.L.
PARALYSIE	3	266	Allen T.
PARALYSIE hémiplegie	1	77	Kent J.T.
PARALYSIE hémiplegie gauche	1	26	Kent J.T.
TITUBATION démarche chancelante	1	74	von Boenninghausen C.M.

Dans le chapitre SOMMEIL

Intitulé de la rubrique	Aconit présent au degré	Nombre de remèdes présents dans la rubrique	Auteur
COMA vigile	3	52	von Boenninghausen C.M.
SOMMEIL comateux	1	144	von Boenninghausen C.M.
SOMMEIL comateux avec troubles respiratoires	1	5	Jahr G.

Dans le chapitre FIEVRE

Intitulé de la rubrique	Aconit Présent au degré	Nombre de remèdes présents dans la rubrique	Auteur
Cérébro-spinale	1	50	Kent J.T.

Dans le chapitre PEAU

Intitulé de la rubrique	Aconit présent au degré	Nombre de remèdes présents dans la rubrique	Auteur
ANESTHESIE	1	79	Allen T.
ENGOURDISSEMENT	1	40	Kent J.T.
FOURMILLEMENTS	2	168	Boger C.M.

Dans le chapitre GENERAUX

Intitulé de la rubrique	Aconit présent au degré	Nombre de remèdes présents dans la rubrique	Auteur
ANTECEDENTS FAMILIAUX d'apoplexie	2	20	Boericke O.
CONGESTION de sang	3	175	Kent J.T.
OBESITE	2	201	Boger C.M.
PARALYSIE	1	304	Boericke O.
PARALYSIE unilatérale	1	32	von Boenninghausen C.M.
PARALYSIE unilatérale après apoplexie	1	54	Stauffer K.
PARALYSIE unilatérale droite	1	37	Allen T.
PARALYSIE unilatérale gauche	1	43	Kent J.T.
POULS anormal	3	122	Boger C.M.
POULS fréquent	3	473	von Boenninghausen C.M.
POULS irrégulier	2	268	Kent J.T.
POULS irrégulier et lent	1	42	Kent J.T.

III Exemples de remèdes utilisés dans le traitement des accidents vasculaires cérébraux

Nous venons de voir *Aconit*.

1. *Belladonna*

Belladonna est également un remède important d'AVC à la phase aiguë et en suite de soins. L'aspect prédominant est le début brutal de la symptomatologie (pas de prodromes), souvent dans le cadre d'un accès hypertensif, et marqué par une sensation de battements et de pulsation de la carotide, des céphalées congestives (sensation de plénitude, visage rouge congestionné), des pupilles en mydriase et une agitation psychomotrice, voire un délire. Le patient transpire et peut être fébrile.

A la phase tardive, *Belladonna* peut également avoir un intérêt, par exemple chez des patients délirants présentant une hypertension mal contrôlée. Les patients peuvent présenter des visions terrifiantes au cours de leur délire. Les patients sont hypersensibles à la lumière, aux bruits et aux secousses qui sont autant de facteurs d'aggravation de leur état. On peut également constater un bruxisme.

2. *Opium*

Opium est un des remèdes les plus importants d'accidents vasculaires cérébraux à la phase aiguë. Le patient est stuporeux, somnolent, et ne réagit que très peu aux stimuli. La face est rouge cramoisie et chaude, couverte de sueurs. La langue et les lèvres sont livides. La respiration est stertoreuse avec des pauses respiratoires, le rythme respiratoire est lent. Le patient peut présenter des secousses musculaires, des trémulations. Le tableau est celui d'une congestion aiguë avec une sensation de pulsations ou de plénitude vasculaire.

Voici des exemples de rubriques montrant l'intérêt d'*Opium* à la phase aiguë, retrouvées à partir d'une extraction utilisant le logiciel Radar Opus version 1.35 (8):

Dans le chapitre PSYCHISME

Intitulé de la rubrique	Opium présent au degré	Nombre de remèdes présents dans la rubrique	Auteur
ABRUTISSEMENT	3	512	von Boenninghausen C.M.
COMA	1	155	Allen T.
COMA apoplectique	1	10	Master F.
COMA avec asphyxie	1	3	Master F.
COMA avec convulsions	1	9	Allen T.
COMA avec délire	1	10	Allen H.
COMA avec opisthotonos	1	4	Allen T.
COMA profond	1	2	Allen H.
COMA avec pupilles contractées	1	4	Allen T.
COMA avec arrêts respiratoires	1	7	Allen T.
COMA avec respiration lente	1	2	Allen T.
COMA avec respiration stertoreuse	1	5	Allen T.
COMA avec visage rouge	1	5	Allen H.
COMA avec yeux insensibles à la lumière	1	9	Master F.
COMA avec yeux à moitié ouverts	1	3	Allen H.
CONCENTRATION troubles de la concentration avec difficulté à fixer son attention	1	63	Boericke O.
CONFUSION d'esprit	3	573	Boger C.M.
CRIS	3	33	Allen T.
DELIRE	3	329	Allen T.
DELIRE avec coma vigile	1	6	Boericke O.
DELIRE effrayant	2	36	Allen T.
HEBETUDE entre les convulsions	3	11	Kent J.T

Intitulé de la rubrique	Opium présent au degré	Nombre de remèdes présents dans la rubrique	Auteur
INCONSCIENCE apoplexie cérébrale	3	15	Boericke W.
INCONSCIENCE avec respiration de Cheynes-Stokes	2	1	Morrison R.
INCONSCIENCE après des convulsions épileptiques	3	7	Kent J.T.
INCONSCIENCE avec mâchoire tombante	3	3	Hering C.
INCONSCIENCE tendance à retomber dans l'inconscience après avoir répondu aux questions	2	17	Boger C.M.

Opium peut aussi être employé dans les suites de soins d'accident vasculaire cérébral chez ces patients agités présentant des troubles du comportement, comme en témoignent les rubriques suivantes du chapitre PSYCHISME

- PSYCHISME - FOLIE - paralysie; avec
- PSYCHISME - FUIR; essaie de
(ceci évoque bien les patients grimant au-dessus de leurs barreaux de lits)
- PSYCHISME - GESTES; fait des - mains; mouvements involontaires des - tripoter;
pour - draps; les

Dans le chapitre TETE

Intitulé de la rubrique	Opium présent au degré	Nombre de remèdes présents dans la rubrique	Auteur
AOPLEXIE	1	39	Boericke W.
CONGESTION avant les convulsions	1	5	Allen T.
MOUVEMENTS roulements de la tête*	2	49	Boger C.M.
PLENITUDE	1	245	Master F.

* rubrique confirmée par Künzli

Dans la rubrique ŒIL

Intitulé de la rubrique	Opium présent au degré	Nombre de remèdes présents dans la rubrique	Auteur
FIXE regard fixe	3	152	Allen T.
OUVERTES paupières ouvertes pendant l'inconscience	3	65	von Boenninghausen C.M.
PARALYSIE nerf optique (amaurose)	2	141	Boger
PUPILLES contraction (= myosis)	3	153	Allen T.
PUPILLES dilatation (= mydriase)	2	227	Allen T.
PUPILLES insensibilité à la lumière	3	81	Allen T.
TOURNES, déviés vers le haut pendant les convulsions	1	8	Boericke O.

Dans le chapitre VUE

Intitulé de la rubrique	Opium Présent au degré	Nombre de remèdes présents dans la rubrique	Auteur
HEMIOPIE hémianopsie verticale	1	22	Kent J.T.

Dans le chapitre VISAGE

Intitulé de la rubrique	Opium Présent au degré	Nombre de remèdes présents dans la rubrique	Auteur
CONVULSIONS rougeur, pendant les	3	17	Kent J.T.
CONVULSIONS spasmes de la bouche	1	12	Kent J.T.
EXPRESSION vide	1	33	Allen T.
PARALYSIE bouche commissures tombantes laissant échapper de la salive	1	3	Kent J.T.
PARALYSIE mâchoire inférieure	3	24	Boger C.M.

Dans le chapitre BOUCHE

Intitulé de la rubrique	Opium Présent au degré	Nombre de remèdes présents dans la rubrique	Auteur
ECUME à la bouche pendant les convulsions	2	28	Kent J.T.
ELOCUTION PHONATION, aphasie	1	92	Kent J.T.
LOURDEUR de la langue avec difficulté de mouvement	1	12	Kent J.T.
MORSURE de la langue pendant les convulsions	2	23	Kent J.T.
PARALYSIE de la langue	3	87	Boger C.M.
PARALYSIE avec déviation de la langue à droite	3	4	Kent J.T.
PARALYSIE avec déviation de la langue à gauche	2	4	Kent J. T.

Ce dernier tableau montre d'une part, l'historicité de ces constatations, un grand nombre de ces rubriques datant de James Tyler Kent lui-même (né le 31.3.1849 et décédé le 5.6.1916) et d'autre part, le nombre d'observations important par d'autres auteurs, ce qui est attesté par le grade élevé d'*Opium* dans les rubriques ci-dessus. Par ailleurs, certaines de ces rubriques étant très petites, on peut dire que *Opium* est un remède quasi-spécifique de la paralysie de la langue.

Dans le chapitre GORGE

Intitulé de la rubrique	Opium Présent au degré	Nombre de remèdes présents dans la rubrique	Auteur
AVALER impossibilité d'avaler suite à de paralysie	1	27	Allen T.
PARALYSIE	2	63	Kent J.T.

Dans le chapitre ESTOMAC

Intitulé de la rubrique	Opium Présent au degré	Nombre de remèdes présents dans la rubrique	Auteur
VOMISSEMENTS pendant les convulsions	1	6	Allen T.
VOMISSEMENTS fécaux*	4	20	Boger C.M.
FLATULENCE gaz incarcerated	1	141	Allen T.

* rubrique confirmée par Künzli

La présence de ces symptômes montre l'intérêt d'*Opium* dans les ileus fréquemment observés après les accidents vasculaires cérébraux.

Dans le chapitre RECTUM

Intitulé de la rubrique	Opium Présent au degré	Nombre de remèdes présents dans la rubrique	Auteur
CONSTIPATION	3	528	von Boenninghausen C. M.
CONSTIPATION, les selles doivent être extraites manuellement	1	22	Boericke O.
CONSTIPATION selles, rétention prolongées sans ressentir de besoin	3	36	Kent J.T.

Ce tableau montre l'importance d'*Opium* dans les suites de soins d'accidents vasculaires cérébraux, où l'on observe couramment d'une part des patients présentant des iléus paralytiques, des distensions abdominales (flatulences) ainsi que des fécalomes, et d'autre part des patients incontinents. La même remarque peut être faite au sujet de la rétention et de l'incontinence urinaires.

Chapitre VESSIE

Intitulé de la rubrique	Opium Présent au degré	Nombre de remèdes présents dans la rubrique	Auteur
ATONIE	2	15	Boger C.M.
INACTIVITE	2	5	Kent J.T.
MICTION involontaire	2	308	Allen T.
PARALYSIE	3	80	Boger C.M.
RETENTION d'urine	3	192	Boger C.M.

Dans le chapitre RESPIRATION

Intitulé de la rubrique	Opium Présent au degré	Nombre de remèdes présents dans la rubrique	Auteur
GASPING à l'inspiration, avec expiration longue et prolongée	2	2	Kent J.T.
GENE restriction ou obstruction ventilatoire	2	183	Kent J.T.
GENE restriction ou obstruction ventilatoire, bouche ouverte	2	4	Boger C.M.
RESPIRATION interrompue	2	20	Boger C.M.
RESPIRATION irrégulière	3	94	Boger C.M.
RESPIRATION irrégulière parfois lente parfois accélérée	1	7	Kent J. T.
RESPIRATION lente bradypnée*	3	127	Boger C.M.
STERTOREUSE , respiration, fume la pipe à l'expiration	3	9	Kent J.T.
SUFFOCATION crises de	3	93	Boger C.M.
SUPERFICIELLE, respiration	1	74	BogerC.M.

* *Opium* est le seul remède figurant au 3^e degré dans cette rubrique

Dans le chapitre POITRINE

Intitulé de la rubrique	Opium Présent au degré	Nombre de remèdes présents dans la rubrique	Auteur
CARDIAQUES troubles accompagnés de dyspnée	1	48	Boericke O.
OPPRESSION coeur	1	121	Boger C.M.

Dans le chapitre EXTREMITES

Intitulé de la rubrique	Opium Présent au degré	Nombre de remèdes présents dans la rubrique	Auteur
CONVULSIONS	3	160	Allen T.
ENGOURDISSEMENTS	3	431	Boericke O.
FAIBLESSE	1	531	Allen T.
FOURMILLEMENTS, membres inférieurs	1	44	Allen T.
FOURMILLEMENTS, membres supérieurs	1	55	Boger C.M.
INSENSIBILITE, membres inférieurs	1	20	Boger C.M.
LOURDEUR, membres inférieurs	1	229	Boger C.M.
LOURDEUR, membres supérieurs	1	182	Allen T.
MALADRESSE, trébuche en marchant	1	67	Allen T.
MOUVEMENTS, perte du contrôle des mouvements	1	6	Kent C.M.
MOUVEMENTS spasmodiques	3	36	Hering C.
MOUVEMENTS, membres supérieurs, automatiques	1	3	Kent J.T.
MOUVEMENTS, membres supérieurs, involontaires	1	11	Boger C.M.
PARALYSIE après apoplexie	3	23	Kent J.T.
PARALYSIE hémiplégie	1	77	Sous-rubrique
PARALYSIE hémiplégie droite	1	21	Hering C.
PARALYSIE membres supérieurs, apoplexie	1	5	Kent J.T.
SECOUSSES membres inférieurs	2	89	Hering C.
SOUBRESAUTS pendant les convulsion	2	1	Allen T.

Dans le chapitre SOMMEIL

Intitulé de la rubrique	Opium Présent au degré	Nombre de remèdes présents dans la rubrique	Auteur
BAILLEMENTS	3	363	Allen T.
COMA vigile	3	52	Boger C.M.
COMATEUX (sommeil)	3	144	Boger C.M.
COMATEUX, sommeil, entre les convulsions	3	7	Kent J.T.
SOMNOLENCE pendant l'apoplexie	2	7	Hering C.

Dans le chapitre SUEURS

Intitulé de la rubrique	Opium Présent au degré	Nombre de remèdes présents dans la rubrique	Auteur
SUEURS pendant les convulsions	1	4	Allen T.

Dans le chapitre PEAU

Intitulé de la rubrique	Opium Présent au degré	Nombre de remèdes présents dans la rubrique	Auteur
PEAU anesthésie	2	79	Allen T.

Dans le chapitre GENERAUX

Intitulé de la rubrique	Opium Présent au degré	Nombre de remèdes présents dans la rubrique	Auteur
ANTECEDENTS familiaux d'apoplexie	2	20	Boericke O.
APOPLEXIE	3	113	von Boenninghausen C.M.
APOPLEXIE accompagnée de fièvre	3	13	Boger C.M.
APOPLEXIE accompagnée de transpiration	3	13	Boger C.M.
APOPLEXIE avec pupilles contractées	1	1	Phatak S.R.
APOPLEXIE avec visage congestionné	1	4	Morrison R.
APOPLEXIE avec visage rouge	1	2	Phatak S.R.
CONVULSIFS, mouvements	3	88	Kent J.T.
CONVULSIONS, avec opisthotonos	2	33	Boger C.M.
HYPERTENSION accompagnée de rougeur du visage	2	20	Master F.
MALAISE	2	249	Boger C.M.
MALAISE soudain	2	21	Allen T.
MORT apparente	2	30	Boger C.M.
NEUROLOGIQUES troubles	1	89	Morrison R.
PARALYSIE unilatéralement, après apoplexie	3	54	Kent J.T.

3. *Crotalus horridus*

C'est un des remèdes principaux pour les hémiparésies droites. On retrouve une aphasie de type motrice, les patients sont très calmes, en retrait et d'humeur dépressive. Des troubles de la déglutition peuvent également être présents.

4. *Naja tripudians*

Remède d'accident vasculaire cérébral en rapport avec des affections cardiaques telles que des phénomènes emboliques, des troubles du rythme cardiaque, une valvulopathie, une cardiomyopathie, une myocardite, une coronaropathie, un infarctus du myocarde. Les signes psychiques sont caractérisés par un état dépressif marqué par de la rumination. Les patients ressentent une sensation d'oppression thoracique ou cervicale. Des variations marquées de la tension artérielle sont caractéristiques.

5. *Hyoscyamus*

C'est un remède important de suite de soins d'accident vasculaire cérébral lorsque les patients présentent des troubles marqués du comportement (perte du sens de la pudeur, tendance à tripoter tout ce qui est à portée de main (draps, nez, organes génitaux, excréments,...)) ou un état de démence. Les patients peuvent aussi devenir agressifs, ce qui ne facilite pas les soins et peut conduire à des mesures de contention parfois préjudiciables.

6. *Stramonium*

Indiqué pour les patients délirants, agités et violents et distribuant des coups autour d'eux. Patients ayant peur de rester seuls dans l'obscurité, ils se calment quand la lumière reste allumée la nuit. *Stramonium* est souvent indiqué dans les aphasies et les troubles parétiques de la langue et des muscles du pharynx et des troubles de la déglutition.

On peut aussi envisager *Stramonium* lorsque l'administration d'un remède du groupe des venins de serpent est restée inefficace.

Stramonium est aussi indiqué en présence de secousses musculaires, tremblements, crampes, mouvements rythmiques, mouvements choréiques et troubles de la coordination.

7. *Tabacum*

De nombreux patients victimes d'un accident vasculaire cérébral ont des antécédents de tabagisme. *Tabacum* est fréquemment indiqué chez un ancien fumeur présentant une artériopathie généralisée et un amaigrissement important consécutif de son accident vasculaire cérébral. Des symptômes caractéristiques sont les palpitations, des tremblements, la pâleur, des spasmes vasculaires, des embols dans le cadre d'un fibrillation auriculaire ou d'un flutter.

Tabacum peut se révéler efficace dans les cas les plus graves et paraissant sans issue chez des patients cachectiques, déshydratés (secs) et vieillissant prématurément: artériosclérotiques, déments, raides de par leurs contractures musculaires. C'est aussi un remède de séquelles de pathologies cardio-respiratoires ayant nécessité un long séjour en réanimation.

8. *Cuprum metallicum*

Remède important d'épilepsies séquellaires d'une hypoxie cérébrale, se présentant comme des crises tonico-cloniques, des spasmes, des crampes musculaires. Les convulsions débutent à la périphérie et se généralisent vers le centre.

9. *Conium maculatum*

Remède indiqué en cas de petits accidents vasculaires lacunaires liés à l'âge et de troubles en rapport avec une atteinte bulbaire ou cérébelleuse. Le vertige rotatoire et l'ataxie sont caractéristiques. Les patients peuvent avoir une artériosclérose connue de longue date (remède à comparer avec *Tabacum*).

10. *Nux vomica*

Nux vomica est fréquemment indiqué dans des cas marqués par un excès de stimuli du système nerveux. Les organes des sens sont hypersensibles à toute influence extérieure: lumière, bruit, odeur, toucher et secousses, ... Des crampes musculaires survenant par accès peuvent survenir en réponse à un excès de stimuli.

Avant la survenue de l'accident vasculaire cérébral, les patients étaient hyperactifs et surmenés, consommaient du café, fumaient de façon excessive ou mangeaient trop de viande grasse.

11. *Aurum metallicum*

Remède indiqué en cas de dépression sévère réactionnelle à l'accident vasculaire cérébral, survenant chez des individus ayant un grand sens de la responsabilité et ne pouvant plus assumer leurs tâches. Ils ont généralement des antécédents de pathologie cardiaque, hypertension artérielle et artériosclérose.

IV Exemples de cas cliniques

Pour des raisons d'homogénéité des cas, je n'ai fait figurer ici que des cas d'accidents vasculaires cérébraux ischémiques.

Cas clinique n° 1: *Bothrops lanceolatus* dans le traitement d'une occlusion vasculaire intra-cérébrale (cas allemand du Dr. Klaus Holzapfel) (11)

"Le 17. 11. 08, cet homme de 47 ans remarque une parésie du membre supérieur droit d'apparition soudaine, le matin à 7 heures. Peu de temps après apparaissent des troubles de l'élocution d'intensité fluctuante. Après une amélioration spontanée, les troubles recommencent de plus belle vers 10 h 45, associant cette fois-ci une aphasia complète à une paralysie brachio-faciale. Suite à un enchaînement d'événements défavorables, ce n'est qu'aux environs de 14 heures que le patient est admis dans une unité neurovasculaire, où sont pratiquées une IRM et une angio-I.R.M en mode TOF (time of flight) cérébrales mettant en évidence une occlusion d'une branche de l'artère sylvienne gauche.

Le patient reçoit une injection locale de t-PA recombiné (tissue plasmin activator) et on constate tout d'abord une reperméabilisation de l'artère sylvienne ainsi qu'une régression de la parésie brachiale et, de façon moindre, de l'aphasie.

Cependant, l'état du patient s'aggrave à nouveau 6 heures plus tard. L'angiographie de contrôle montre une réocclusion de l'artère sylvienne gauche.

Aucune étiologie particulière n'est retrouvée, hormis une hypercholestérolémie dans le cadre d'un terrain familial d'hypercholestérolémie (pas de valeur donnée dans l'article).

Il n'y a pas de maladie cardio-vasculaire ni de vasculite pouvant expliquer la survenue de ce tableau. Deux jours plus tard, le Dr. Holzapfel reçoit un appel téléphonique à son cabinet demandant son conseil. Il n'y a pas de symptôme répertorisable hormis l'hémi-parésie ainsi qu'une légère différence de température entre l'hémicorps droit et l'hémicorps gauche, la partie paralysée paraissant beaucoup plus fraîche au contact.

Le Dr. Holzapfel se rappelle alors une phrase prononcée par sa collègue alors qu'il était assistant: "en cas d'ischémie cérébrale avec aphasia complète, il faut penser à ***Bothrops lanceolatus***". En effet, dans l'encyclopédie d'Allen, on retrouve la rubrique "impossibilité de parler en dehors d'une atteinte de la langue". Un autre signe est la paralysie d'un bras ou d'une jambe seulement.

Le 20.11.08, trois jours après la survenue de l'accident vasculaire cérébral, le patient prend un globule de *Bothrops lanceolatus* 50 M (Fincke) par voie sublinguale. Le 21.11.08, il arrive à faire quelques pas sans aide. La paralysie faciale s'améliore et il arrive à tenir son journal de la main droite. Il lui est alors demandé d'humer quotidiennement un flacon d'une solution obtenue en diluant un globule de *Bothrops lanceolatus* 50 M dans un mélange d'eau et d'alcool.

Le patient rapportera par la suite avoir été étonné de sentir son aphasie s'améliorer après n'avoir humé qu'une seule fois au flacon. Il arrive à présent à répéter des phrases entières au cours d'une émission télévisée d'informations. Les améliorations observées ne durent que quelques heures, mais sont de nature à procurer un réconfort psychologique au patient. Celui-ci ressent également des tiraillements dans la partie du cerveau affectée, "non pas comme une douleur, mais comme si quelque chose se détendait".

Le 22.11.08, il arrive à déambuler seul dans le couloir du service et à faire sa toilette seul. Il arrive également à articuler des mots d'une à deux syllabes et même des mots en langue étrangère ("oui" et "non" en français). La paralysie faciale droite régresse de façon notable.

Au cours de la semaine et jusqu'à son transfert dans un service de rééducation fonctionnelle, il arrive à marcher vite, à grimper le long d'un petit mur d'escalade. Il arrive également à communiquer en épelant les mots. La marche n'est gênée que lorsqu'il est stressé.

En raison d'un état de grande excitation sur l'organisation du service dans lequel il se trouve, il reçoit une dose de *Nux vomica* 30 CH.

A partir du 1.12.08, il lui est demandé de n'humer qu'un jour sur deux au flacon de la préparation de *Bothrops*. A partir du 4.12.08, il arrive à former des phrases entières en parlant lentement.

Il reçoit *Nux vomica* cette fois-ci en dilution Q6 de façon journalière pour un afflux de pensées nocturnes et une irritabilité occasionnés par une prescription d'antidépresseur tricyclique par un médecin du service.

Le 17.12.08, la motricité du membre supérieur droit est revenue à 100 %, il arrive à bouger le coin de la bouche de façon normale, et les troubles phasiques continuent à s'améliorer. Par la suite, le patient reçoit encore d'autres remèdes, dont *Bothrops lanceolatus*, pour l'aider à faire face à sa situation sur le plan psychique, mais les troubles phasiques ne s'amélioreront plus de façon aussi spectaculaire.

Un écho-doppler des artères cérébrales montre une reperméabilisation complète du réseau cérébral et par la suite, les contrôles effectués tous les six mois montreront la persistance de cette reperméabilisation.

La kinésithérapie est arrêtée en 2009 à Pâques car elle n'est plus nécessaire. L'ergothérapie est arrêtée à la Pentecôte, le patient arrivant à exécuter tous les gestes de la batterie de tests.

Il reprend son travail d'enseignant de sciences économiques à partir de février 2010, d'abord à temps réduit. Son débit de parole est fluent et il arrive à s'exprimer sur des choses très complexes. Ce n'est que lorsqu'il est sous pression ou qu'il essaye de parler très vite que son débit de parole devient irrégulier. Son traitement comporte, hormis un hypocholestérolémiant, *Natrum muriaticum* DM (Fincke).

En conclusion, ce cas clinique vient confirmer les remarques faites par Boericke et Boyd, ainsi que l'indication d'Ernest Farrington de *Bothrops lanceolatus* pour le symptôme "aphasie".

Ce cas est rapporté par le Docteur Klaus Holzapfel dans le journal "Gudjons aktuell", édité par les laboratoires Gudjons. Le Docteur Holzapfel est enseignant auprès de la Fédération Allemande de Médecins homéopathes (Deutscher Zentralverein homöopathischer Ärzte (DzVHÄ)) et éditeur de la revue d'homéopathie classique ("Zeitschrift für klassische Homöopathie").

Cas clinique n°2: *Bothrops lanceolatus* dans un cas d'AVC ischémique dans le territoire de l'artère cérébrale moyenne (cas clinique indien du Dr. Farokh Master)
(12)

"Il s'agit d'une patiente droitrière de 56 ans, ayant fait un AVC ischémique dans le territoire de l'artère cérébrale moyenne gauche. Dans ses antécédents, on retrouve une hypertension artérielle mal suivie depuis plusieurs années. Elle présente une hémiplégie droite, une aphasie et des troubles de la conscience. Malgré un traitement initié à l'hôpital (anti-hypertenseurs, anti-oedémateux, etc...), son état clinique ne s'améliore guère. En particulier, sa tension artérielle demeure élevée." Au 6è jour, le Dr. Farokh

Master se rend auprès de la patiente et voici les symptômes qu'il recueille: "couleur sombre de la face, hématomène observée au cours de son séjour à l'hôpital, hypertension artérielle, aphasie, hémiplegie droite et des varices des membres inférieurs. L'hétéroanamnèse de sa fille permet de recueillir les éléments suivants: la patiente est veuve depuis 25 ans et mère d'une fille unique actuellement âgée de 27 ans. La patiente a une forte volonté, un sens élevé du devoir, c'est une mère possédant un grand sens de la responsabilité. Elle a un caractère extraverti, s'habille avec soin et fait attention à son alimentation. Son plus grand chagrin est d'avoir perdu son mari à un jeune âge. C'est une personne très pieuse. Elle aime beaucoup les animaux qui la fascinent, en particulier les chiens, les chats et les pigeons et est soucieuse de leur bien-être. Elle se moque souvent de son entourage, et ses moqueries peuvent parfois prendre un ton sarcastique".

Le Dr. Master tint compte des symptômes suivants: en anglais figure l'intitulé original des rubriques et en français, la traduction de ces rubriques par la version multilingue du répertoire Synthesis Treasure Edition 2009 figurant dans Radar Opus pour Mac version 1.35 (8):

- PSYCHISME ; troubles suite de décès d'êtres chers
(MIND ailments from death of husband)
- PSYCHISME; occupation amél.
(MIND; desire for entertainment)
- PSYCHISME; loquacité
(MIND; locacity)
- PSYCHISME; plaisanteries
(MIND; jesting)
- PSYCHISME; moqueries, sarcasme
(MIND; sarcasm)
- GENERAUX; troubles suite de refoulement du désir sexuel
(GENERALS; suppressed sexual desire)

Ceci donne la grille de répertorisation suivante dans Radar Opus (8)

		lach.	lyc.	ign.	puls.	ars.	nux-v.	calc.	con.	stram.	vanil.
		1	2	3	4	5	6	7	8	9	10
		6	6	5	5	5	5	4	4	4	4
		12	6	11	7	6	6	5	7	7	6
1. Clipboard 1											
▶ 1. PSYCHISME - TROUBLES SUITE DE - décès d'êtres chers...	(25) 1	1	1	4	1	1	1	1			3
▶ 2. PSYCHISME - PLAISANTERIES	(95) 1	2	1	3	1	1	1	1	1	2	1
▶ 3. PSYCHISME - LOQUACITÉ	(220) 1	4	1	1	1	1	1	1	1	3	1
▶ 4. PSYCHISME - MOQUERIE - sarcasme	(41) 1	2	1	1		2	1				
▶ 5. PSYCHISME - OCCUPATION - amél.	(79) 1	1	1	2	1	1	2	1	2	1	1
▶ 6. GÉNÉRAUX - SEXUEL; DÉSIR - refoulement du désir sex...	(29) 1	2	1		3			1	3	1	

"La patiente reçoit d'abord *Lachesis* 1 M, répété toutes les deux heures. Après 3 jours de *Lachesis*, son état s'est à peine amélioré.

La prescription est alors changée pour *Bothrops lanceolatus* 1 M, 4 gouttes toutes les 2 heures. La tension artérielle diminue 12 heures après le début du traitement. Au 4^e jour du traitement, le réflexe cornéen redevient faiblement positif. La patiente se met progressivement à réagir aux ordres simples et à la fin du mois, elle est devenue complètement consciente, bien qu'elle soit légèrement désorientée et que sa mémoire reste faible.

A partir de ce moment, la dilution est portée à 10 M à prendre une fois par jour. Au cours des deux semaines suivantes, la patiente est de moins en moins confuse et pour la première fois, elle peut s'asseoir dans un fauteuil. Après trois mois de traitement homéopathique, ses médicaments allopathiques sont progressivement diminués et elle récupère complètement au bout de six mois."

Il s'agit d'un cas indien, la documentation est donc moins complète que dans le cas allemand de *Bothrops*. *Bothrops lanceolatus* figure bien dans la rubrique "PSYCHISME; aphasie, après apoplexie". Il est remarquable que cette patiente récupère complètement. De ma propre expérience en tant qu'interne des hôpitaux d'Ile-de-France, un coma si profond avec disparition du réflexe cornéen (!) est de très mauvais pronostic.

Par ailleurs, ces deux cas d'accidents vasculaires cérébraux traités par *Bothrops lanceolatus* peuvent être mis en parallèle avec les constatations d'un groupe de médecins sur la survenue d'accidents vasculaires cérébraux ischémiques venant compliquer une morsure par *Bothrops lanceolatus* en Martinique malgré l'administration précoce de serum antivénimeux (13). L'imagerie ci-dessous, publiée dans leur article, est éloquent : il s'agit d'IRM des trois patients décrits dans leur article. Les infarctus peuvent toucher les deux artères cérébrales postérieures et les artères cérébrales moyenne.

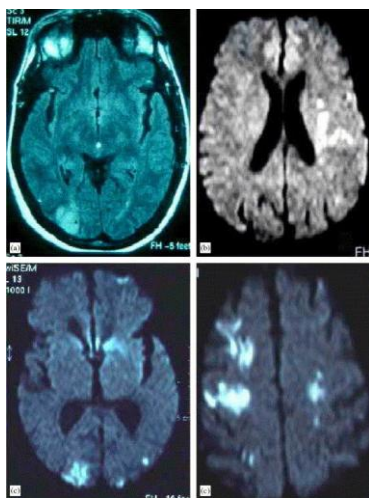


Fig. 3: IRM de trois patients atteints d'AVC au décours d'une morsure par *Bothrops lanceolatus* (13)

Cet article illustre donc bien d'une part le principe homéopathique "similia similibus curantur" et d'autre part, l'efficacité du venin de *Bothrops lanceolatus* dilué et dynamisé en conformité avec les principes de l'homéopathie par rapport au sérum antivenin administré en dose pondérale.

Cas clinique n°3: *Opium* et AVC massif secondairement hémorragique (cas allemand du Dr. Leopold Drexler) (14)

"Il s'agit d'un patient de 60 ans, ayant déjà fait un AVC à l'âge de 34 ans dans le territoire de l'artère du gyrus angulaire, et en prétraite depuis sept ans à cause de troubles du langage séquellaires à cet AVC évoluant très lentement (en particulier, le patient a des difficultés à former des phrases). Il a une très bonne endurance physique

et part fréquemment pour des randonnées en haute montagne. Il n'a pas d'autre antécédent notable.

Le matin du premier jour (J1), le patient est retrouvé à terre dans le coma. Il est d'abord admis dans un service de médecine interne, où un premier scanner ne met en évidence ni ischémie ni hémorragie cérébrales. Il est secondairement transféré dans une unité de soins intensifs neurologiques devant une aggravation de ses troubles de conscience. En effet, il réagit de moins en moins aux stimuli nociceptifs. Une sonde nasogastrique et une voie d'abord intraveineuse sont mises en place.

Le jour suivant, les troubles de la conscience s'aggravent, seul un oeil reste grand ouvert. Un deuxième scanner met en évidence un infarctus massif dans le territoire de l'artère cérébrale moyenne et de l'artère cérébrale postérieure droites) avec transformation hémorragique diffuse et effet de masse par oedème cérébral. La radiographie pulmonaire montre un oedème pulmonaire de stase et une pneumopathie gauche.

Le patient est dans un coma profond. Il est nourri à l'aide d'une sonde gastrique et est sous antibiotiques. Du fait de la gravité de son état et du pronostic défavorable, son épouse est consultée afin de connaître les souhaits du patient. A la suite de l'entretien, il est décidé de renoncer à toute réanimation. Tous les traitements sont arrêtés, y compris les antibiotiques.

Au quatrième jour, il est décidé d'entreprendre un traitement homéopathique. La présentation clinique est la suivante: coma profond, respiration irrégulière avec pauses respiratoires de type Cheyne-Stokes accompagnée de ronflements, absence de réaction aux stimuli, visage rouge foncé avec aspect cyanosé. Devant la similitude de cette présentation clinique et de celle d'*Opium* (face rouge sombre à bleuâtre, coma profond, ronflements et respiration irrégulière avec pauses respiratoires, absence de réaction aux stimuli), il est décidé de débiter un traitement homéopathique par *Opium*.

Les rubriques suivantes sont incluses dans la répertorisation:

SOMMEIL	comateux
PSYCHISME	inconscience avec respiration de Cheyne-Stokes
RESPIRATION	irrégulière
RESPIRATION	ronflante; avec inconscience
GENERAUX	analgésie
VISAGE	coloration; rouge, rouge-bleuâtre

	op.	bell.	ars.	stram.	cl.	ign.	puls.	sulph.	hyos.	phos.	merc.	ang.	ant-t.	cupr.
1	2	3	4	5	6	7	8	9	10	11	12	13	14	
6	4	4	4	4	4	4	4	4	4	4	3	3	3	
15	10	7	7	6	6	6	6	5	5	4	7	7	7	

1. Clipboard 1																	
▶	1. SOMMEIL - COMATEUX	(144)	1	3	3	2	2	2	2	2	1	2	1	1	3	2	
▶	2. PSYCHISME - INCONSCIENCE - Chey...	(1)	1	2													
▶	3. RESPIRATION - IRRÉGULIÈRE	(94)	1	3	3	2	1	1	2	2	1	1	1	1	3	2	3
▶	4. RESPIRATION - RONFLANTE - incons...	(1)	1	2													
▶	5. GÉNÉRAUX - ANALGÉSIE	(43)	1	3	1	1	3	2	1	1	2	2	1	1			
▶	6. VISAGE - COLORATION - rougeur - bl...	(58)	1	2	3	2	1	1	1	1	1	1	1	1	3	2	2

La répertorisation confirme le bon choix d'*Opium*.

L'oeil ouvert pendant le coma est un argument supplémentaire en faveur d'*Opium*.

Le patient reçoit tout d'abord *Opium* M 5 prises au total, administrées toutes les 30 minutes. Ensuite, il reçoit *Opium* 200 CH 3 fois par jour jusqu'à amélioration de son état. À la demande de sa famille, le patient est transféré à son domicile pour la poursuite des soins. Le coma étant moins profond, le patient reçoit *Opium* 200 CH une prise par jour. À J10, on constate une nouvelle aggravation de l'état respiratoire. Le traitement par *Opium* 200 CH est poursuivi à raison d'une prise quotidienne. À J11, l'état respiratoire s'améliore et le patient réagit à la douleur pour la première fois en bougeant un peu son épaule. Compte tenu de cette amélioration, le traitement par *Opium* est interrompu. Une kinésithérapie passive est débutée. À J 13, le neurologue entrevoit pour la première fois une possibilité de survie depuis le début de l'épisode. A J15, le patient est fébrile (la température axillaire monte jusqu'à 38,8°) et reçoit alors un mucolytique par la sonde gastrique.

A J 17 et J 18, le coma redevient plus profond et la respiration de Cheyne-Stokes réapparaît. Le traitement par *Opium* 200 CH est donc repris durant ces deux jours. L'état du patient s'améliore de façon nette dans la soirée du 18^e jour. Au cours des jours suivants, les troubles de conscience sont moins profonds et la respiration devient plus régulière. Au 21^e jour, on constate des signes de peur et de douleur lors d'un mouvement passif de la tête. Le patient reçoit une dose d' *Opium* 200 CH. Au 25^e jour, le patient se réveille brièvement et dit quelques mots. Au 27^e jour, il peut s'asseoir sur le bord du lit avec l'aide d'un tiers. Au 30^e jour, il reconnaît un visiteur pour la première fois. Ses périodes de réveil ne durent que 1 à 2 minutes, puis il retombe dans le coma. Il reçoit à nouveau *Opium* 200 CH. Au 33^e jour, les intervalles conscients deviennent de plus en plus longs et le patient demande à voir ses enfants. Le traitement par *Opium* est modifié pour une dilution Q6, plus maniable, donnée de façon quotidienne. Au 44^e

jour, le patient peut soulever son genou. La nutrition entérale est poursuivie jusqu'au 46e jour. *Opium* Q6 est poursuivi de façon quotidienne pendant deux mois encore. Lorsque le traitement de cet épisode aigu paraît s'achever et que d'autres symptômes font leur apparition, *Opium* est alors arrêté.

À la fin de la phase aiguë, le patient devient de plus en plus mobile, marche sur des distances de plus en plus longues et est même capable de reprendre le vélo. Cinq mois plus tard, il fait une randonnée à une altitude de 1500 m. Un an après son AVC, il fait une crise d'épilepsie. Son neurologue débute alors un traitement antiépileptique. Malgré cela, le patient peut se rendre à des concerts, faire des voyages, mais a des troubles de mémoire et d'orientation discrets lentement progressifs. Le traitement au long cours est poursuivi.

Dix ans après cet épisode ischémique, ce patient âgé de 70 ans a conservé toute sa mobilité et ses possibilités de communiquer avec son entourage. Il a cependant du mal à trouver les mots: il ne peut ni construire ni comprendre des phrases longues. Depuis le dernier épisode il y a plus de dix ans, son orientation dans le temps est perturbée. C'est ainsi qu'il n'arrive plus à lire l'heure sur une montre. Il présente par ailleurs une hémiparésie gauche et est très frileux. Ces deux ou trois dernières années, ses forces l'abandonnent progressivement, lui dont la poignée de main est si franche. Il est devenu très fatigué et ne peut pas parcourir plus de 2 km d'une seule traite.

Dans ce cas d'AVC massif compliqué d'une pneumonie au pronostic très défavorable, le traitement homéopathique associé au traitement médical conventionnel a permis à ce patient de 60 ans de retrouver toute sa mobilité et de reprendre le cours de sa vie. Il montre également la réversibilité de tableaux cliniques apparemment sans espoir."

L'auteur fait remarquer que "la profondeur du coma et le très mauvais pronostic justifient la prise rapprochée d' *Opium* (5 prise d' *Opium* à 30 minutes d'intervalle). Par la suite, la gravité du cas justifie l'administration d' *Opium* 200 CH jusqu'à trois fois par 24 heures. Ce n'est qu'une fois l'amélioration obtenue qu'*Opium* est donné une seule fois par jour, interrompu et repris selon l'évolution clinique. A posteriori, l'auteur se demande si le remède n'aurait pas dû être administré de façon encore plus fréquente. Une fois la stabilisation de l'état du patient obtenue, sans fluctuations de l'état neurologique ni respiratoire, la dilution centésimale hahnemanienne a été changée pour une dilution quinquagintamillésimale (Q). C'est une dilution très maniable permettant l'administration du remède à dose et à fréquence variables."

Cas clinique n°4: *Phosphoricum acidum* et AVC dans le territoire de l'artère cérébrale moyenne gauche chez une diabétique (cas allemand du Dr. Teut)(1)

"Il s'agit d'une patiente de 76 ans, ayant bénéficié d'une chirurgie pour un abcès diverticulaire avec iléostomie de décharge dans un contexte d'abdomen aigu. En périopératoire survient un AVC ischémique dans le territoire de l'artère cérébrale moyenne gauche. Pour cette patiente, l'immobilisation prolongée et la survenue de cet AVC représentent une véritable catastrophe dans sa vie: en effet, suite à un accident, elle a dû être amputée des deux jambes jusqu'à mi-cuisse et ne peut se déplacer qu'avec l'aide de ses prothèses. Ses antécédents médicaux comportent par ailleurs un diabète non insulino-dépendant, une hypertension artérielle, une dyslipidémie, une hypothyroïdie traitée par opostitution ainsi qu'une candidose vaginale aiguë.

A l'admission en neurologie, la patiente est très faible et peut à peine se redresser dans son lit. Elle est dysarthrique et parler la fatigue. La mémoire à court terme est diminuée, mais l'orientation dans le temps et l'espace est globalement bonne. Elle est dépendante d'un tiers pour l'hygiène corporelle, l'utilisation des toilettes, l'habillage et pour monter les escaliers. L'indice de Barthel est de 15 points. Il existe un ralentissement psychomoteur global.

La répertorisation a été faite à l'aide du répertoire de Phatak (15). Les rubriques retenues ont été

- Discharges, loss of vital fluid agg.
- Inactive, lethargic, apathetic, lies down

En croisant ces deux rubriques, il reste:

	calc.	chin.	ph-ac.	carb-v.	phos.	sep.	kali-c.	graph.	lach.	sel.	nux-v.
1	2	3	4	5	6	7	8	9	10	11	
2	2	2	2	2	2	2	2	2	2	1	
5	5	5	4	4	4	3	2	2	2	3	

1. Clipboard 1											
▶ 1. D - Discharges, loss of vital flui... (20) 1	3	3	2	3	1	1	2	1	1	1	
▶ 2. I - Inactive, lethargic, apatheti... (43) 1	2	2	3	1	3	3	1	1	1	1	3

Deux autres rubriques vont être utilisées pour faire le diagnostic différentiel entre les remèdes:

- Speaking, talking agg. (+ Speech affected)
- Diabetes mellitus"

	phos.	ph-ac.	carb-v.	lach.	sep.	calc.	chin.	nux-v.	stram.	gels.	lyc.
1	2	3	4	5	6	7	8	9	10	11	
4	3	3	3	3	2	2	2	2	2	2	2
8	8	6	5	5	5	5	5	5	4	4	

1. Clipboard 1

▶ 1. D - Discharges, loss of vital flui... (20) 1	1	2	3	4	5	6	7	8	9	10	11
▶ 2. I - Inactive, lethargic, apatheti... (43) 1	3	3	1	1	3	2	2	3	2	2	
▶ 3. S - Speaking, talking agg - spe... (21) 1	1			3				2	3	2	1
▶ 4. D - Diabetes - mellitus (22) 1	3	3	2		1						3

(Pour une meilleure compréhension de la répertorisat on, j'ai reproduit celle-ci sous forme de grille   l'aide du r pertoire de Phatak contenue dans mon logiciel Radar Opus version 1.35, r f. cit. Le r pertoire de Phatak n'ayant pas  t  traduit en fran ais, j'ai conserv  l'intitul  original des rubriques en anglais).

"Apr s comparaison avec la mati re m dicale, c'est *Phosphoricum acidum* qui est retenu.

La patiente re oit *Phosphoricum acidum* D4 5 gouttes 4 fois par jour en plus de son traitement m dical conventionnel (acide ac tyl-salicylique, enalapril, pantoprazole, atorvastatine, L-Thyroxine). De l'insuline est ajout e pour  quilibrer le diab te. La candidose vaginale est trait e par une pommade   base de clotrimazole . La patiente b n ficie par ailleurs d'une r ducation fonctionnelle par kin sith rapie active et ergoth rapie.

La situation s'am liore nettement au cours des trois semaines de traitement. La patiente devient capable de mettre ses proth ses elle-m me, de s'habiller seule et de parcourir 100 m tres   l'aide d'un d ambulateur. Les troubles de la m moire   court terme disparaissent compl tement. L'indice de Barthel est de 45 points   la sortie. La patiente sort du service pour retour   domicile et la remise en continuit  digestive est programm e".

Il s'agit d'un cas intéressant à plus d'un titre: tout d'abord, parce qu'il a été répertorié à l'aide d'un répertoire clinique très simple, le répertoire de Phatak, à la portée de n'importe quel médecin débutant en homéopathie. Ensuite, parce que les symptômes retenus ont respecté la causalité au sens homéopathique du terme, la perte de liquides vitaux prolongée par la poche d'iléostomie. Le remède ayant permis de sortir cette patiente de cet état catastrophique ne figure pas dans la liste des remèdes les plus fréquemment employés citées ci-dessus, mais il tient compte des circonstances particulières ayant favorisé la survenue de cet accident vasculaire cérébral. Ceci montre la différence entre facteurs de risque tels qu'ils sont classiquement décrits (voir supra) et le contexte individuel dans lequel survient l'accident vasculaire ischémique et qui contribue à individualiser le cas (§153 de l'Organon) (16)

V Hypothèses physiopathologiques

Nous venons de voir l'intérêt d'un traitement homéopathique dans le cadre d'un accident vasculaire cérébral. Les cas cliniques présentés montrent que l'administration d'un remède homéopathique garde tout son intérêt même quand il est administré tardivement par rapport au début de l'épisode ischémique: au troisième jour dans le premier cas clinique et jusqu'au sixième jour dans le deuxième cas clinique. Ces délais sont à mettre en rapport avec le délai maximal de la thrombolyse qui est de trois heures après la survenue des premiers signes de l'accident vasculaire cérébral.

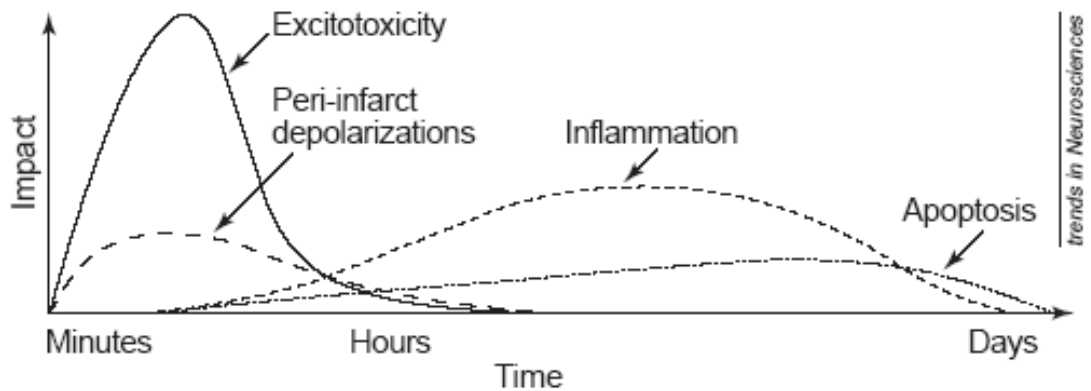


fig. 4: succession dans le temps des évènements pathobiologiques de l'AVC (17)

En effet, dans tous les cas cliniques présentés, l'administration du remède homéopathique a lieu bien après la phase d'excitotoxicité et des dépolarisations péri-infarctus, mais bien au moment de la phase inflammatoire de l'AVC (17). Il serait évidemment intéressant de réaliser des PET-scan afin de comparer les performances métaboliques de la zone ischémique avant et après administration du remède homéopathique choisi individuellement pour chaque malade. Cependant, à l'heure actuelle, tous les moyens d'investigations se concentrent sur la phase précoce de l'accident vasculaire cérébral, selon l'adage "time is brain".

En effet, depuis le milieu des années 1980, la recherche dans le domaine de l'AVC s'est concentrée sur la zone de pénombre, cette zone dans laquelle le débit en oxygène cérébral est restreint mais l'activité métabolique préservée. (18) C'est ce concept qui a introduit la notion selon laquelle une intervention thérapeutique précoce est susceptible

de réactiver un tissu potentiellement viable mais fonctionnellement muet et qui est à la base de l'indication de la thrombolyse effectuée la plus précocément possible (4).

Les questions que l'on peut se poser sont de deux types: le remède homéopathique agit-il en préservant les neurones atteints par l'ischémie ou optimise-t-il les neurones sains ? Agit-il de façon hémodynamique, en optimisant le flux sanguin dans la zone de pénombre ? Ceci pourrait par exemple avoir été le cas dans le premier cas clinique, où les échographies doppler des vaisseaux sanguins ont montré une reperméabilité complète de la circulation sanguine cérébrale ? Diminue-t-il l'inflammation autour de la zone de nécrose, ce qui influencerait favorablement le fonctionnement des neurones restants et permettrait ainsi leur réorganisation au sens de la plasticité neuronale ?

Cependant, il faut garder à l'esprit que chaque cas est différent, et il existe probablement autant de situations d'accident vasculaire cérébral qu'il existe de patients qui en sont atteints. Ceci explique peut-être pourquoi il existe si peu de traitements de l'accident vasculaire cérébral ayant prouvé leur efficacité car les études statistiques ne tiennent pas compte des variabilités inter-individuelles.

Conclusion

Ce travail avait pour principal but de démontrer la faisabilité de la mise en route d'un traitement homéopathique en plus d'un traitement médical conventionnel. L'étude détaillée de deux remèdes à l'aide du répertoire de Frederik Schroyen montre que les symptômes entraînés par l'expérimentation des remèdes sur des sujets sains et la vérification clinique de l'efficacité du remède chez des sujets malades ont déjà fait l'objet d'un recensement par des auteurs médecins homéopathes il y a plus de cent ans. Par ailleurs, la survenue d'accidents vasculaires thrombotiques compliquant des morsures de *Bothrops lanceolatus* décrite par des confrères contemporains vient là encore confirmer la grande découverte de Hahnemann: l'administration d'un remède dilué et dynamisé provoque les mêmes symptômes que ceux qui seront soulagés par le même remède administré à un sujet malade.

Les cas cliniques démontrent clairement l'intérêt de l'homéopathie dans le cas où le traitement médical maximal par thrombolyse soit n'est plus possible à cause d'un dépassement du délai, soit quand la thrombolyse in situ échoue, ou même quand la situation paraît dépassée (cas clinique n°3). Même quand le gold standard allopathique ne peut être administré, un traitement par homéopathie devrait toujours être proposé: son coût est négligeable eu égard au coût d'une thrombolyse et ses effets secondaires sont faibles quand il est administré par un médecin homéopathe rompu à la répertorisation et au maniement des différentes dilutions. Les malades à qui nous pouvons ainsi rendre service ainsi que leur famille nous en seront certainement reconnaissants.

Bibliographie

1. Michael Teut, Johannes Wilkens
Homöopathische Schlaganfalltherapie
Editions Hippokrates, Stuttgart, 2006
2. Cours du Collège des Enseignants de Neurologie disponible en ligne
[http:// www.cen-neurologie.fr/2ecycle](http://www.cen-neurologie.fr/2ecycle): orientation diagnostique devant un déficit moteur et/ou sensitif des membres
3. Gérard Delahaye
Pertinence de la littérature homéopathique en pathologie neuro-vasculaire
juin 2004
Enseignement du DIU d'homéopathie
4. Accident vasculaire cérébral: prise en charge précoce (alerte, phase préhospitalière, phase hospitalière initiale, indications de la thrombolyse)
Document édité par la Haute Autorité de Santé
Service des bonnes pratiques professionnelles
Mai 2009
5. Cartographie de la répartition des Unités Neuro-Vasculaires sur le territoire français en octobre 2012, figurant sur le site internet du Ministère des Affaires Sociales et de la Santé intitulé "site santé du Ministère des Affaires Sociales et de la Santé"
<http://www.sante.gouv.fr/la-prise-en-charge-des-avc-localisation-des-unites-neuro-vasculaires-unv.html>
6. Frederik Schroyens
Synthesis Repertorium Homeopathicum Syntheticum
édition 8.1
publié par Homeopathic Book Publishers, London 2009

7. Léon Vannier, Jean Poirier
Précis de Matière Médicale Homéopathique
éd. Boiron, Collection Initiales, 8^e édition, 2009
pages 533 et suivantes

8. Logiciel Radar Opus version 1.35 pour Mac
utilisant le Répertoire Synthesis Treasure Edition 2009 de Frederik Schroyen
éditeur Archibel, Assesse, Belgique

9. Cours de la Faculté de Médecine Paris-Jussieu disponible en ligne
<http://www.chups.jussieu.fr/polys/neuro/semioneuro/POLY.Chp.4.2.3.html>

10. Cours du Collège des Enseignants de Neurologie disponible en ligne
<http://www.cen-neurologie.fr/1er-cycle/propedeutique/topographique/thalamiques/index.phtml>

11. Klaus Holzapfel
Bothrops lanceolatus bei intrazerebralem Gefäßverschluss
Gudjons Aktuell, avril 2012 pp. 25-27

12. Farokh Master
From Snakes to Similimum pp. 226 et suivantes
B. Jain Publishers, Assesse, 2008

13. L. Thomas , N. Chausson, J. Uzan, S. Kaidomar, R. Vignes, Y. Plumelle, B. Bucher, D. Smadja
Thrombotic stroke following snake bites by the “Fer-de-Lance” *Bothrops lanceolatus* in Martinique despite antivenom treatment: A report of three recent cases
Toxicon, Volume 48, Issue 1, July 2006, Pages 23-28

14. Michael Frass, Martin Bündner (éd.)
Homöopathie in der Notfall- und Intensivmedizin pp. 474 et suivantes
Urban & Fischer, Munich, 2007

15. S.R. Phatak
A concise repertory of homeopathic medicines
3è édition, B. Jain Publishers, New Delhi, 2002

16. Samuel Hahnemann
Organon 6 der Heilkunst
nouvelle édition contemporaine sous la direction de Günter Macek
éd. Peter Irl, 2è édition, 2010

17. Dirnagl U, Iadecola C, Moskowitz MA
Pathobiology of ischemic stroke: an integrated view
Trends Neurosci. 1999 Sep; 22 (9): 391 - 7

18. Claude Martin, Bruno Riou, Benoît Vallet
Physiologie humaine appliquée pp. 892 et suiv.
éd. Arnette, 2006